Lane Medical Library

OSTEOPLASTISCHE METHODE

DER

FUSSGELENKS-ARTHRECTOMIE.

INAUGURAL-DISSERTATION

VORGELEGT

DER HOHEN MEDICINISCHEN FACULTÄT DER UNIVERSITÄT BERN

VON

HERMANN SERR

AUS LEIMERSHEIM (RHEINPFALZ).

Auf Antrag des Herrn Prof. KOCHER von der Facultät zum Druck genehmigt.

Bern, den 3. Juli 1889. Der Decan: R. DEMME.

LEIPZIG,

DRUCK VON J. B. HIRSCHFELD.

1889.

Separatabdruck
aus der Deutschen Zeitschrift für Chirurgie XXX. Band.

SEINEN ELTERN

IN LIEBE UND DANKBARKEIT

GEWIDMET

VOM VERFASSER.

Das ziemlich häufige Vorkommen der primären fungösen Synovialerkrankungen des Fussgelenks, und die Schwierigkeit, der erkrankten Kapsel in allen ihren Theilen beikommen zu können, erklären wohl auch die nicht geringe Zahl der bisher mitgetheilten Methoden der Fussgelenksarthrektomie, resp. Resection.

Um einen genauen und bequemen Einblick in alle Winkel des Talocruralgelenks zu haben, wie es ja wünschenswerth ist, damit alles Erkrankte entfernt werden kann, werden die verschiedenen Methoden der vorderen und hinteren Längsschnitte nur mühsam zum Zwecke führen, sofern man den Talus nicht resecirt. Bei bereits vorhandenem Uebergreifen des fungösen Processes auf die Gelenkknorpel der Malleolen und die diesen entsprechenden seitlichen Flächen der Talusrolle oder die Gelenkfläche der Tibia werden die Erkrankungen bei jenem Verfahren nicht so leicht dem Auge, resp. dem Messer und der Scheere zugänglich.

Bei der König'schen [1]) Methode und der von Riedel [2]) (Aachen) vorgenommenen Modification derselben müssen die erwähnten Knorpelflächen abgetragen, resp. die Malleolen osteotomirt werden, ohne vielleicht erkrankt zu sein. Dadurch tritt aber eine Verkürzung des Gliedes ein, auch die Wiederherstellung der Function im Talocruralgelenke wird unsicher.

Die im Januar dieses Jahres veröffentlichte Methode von Dr. Meinhardt Schmidt [3]), mit einem vorderen und hinteren Längs-

1) Archiv f. klin. Chir. Bd. XXXII. S. 691 und Verhandlungen der deutschen Gesellschaft für Chirurgie. XIV. Congress. Bd. II. S. 86.

2) Discussion über König's Vortrag. XIV. Congress. Bd. II. S. 16—23.

3) Centralbl. f. Chir. 1889. Nr. 2.

schnitte, theilt die Uebel der schwierigen Entfernung alles Erkrankten; denn der Verfasser erwähnt, dass nach Entfernung der Kapsel noch eine ganze Menge loser fungöser Granulationen und Fibrinmassen, sowie Gelenkknorpel mittelst Bewegungen aus dem Gelenkspalte herausgedrückt werden mussten. Der vordere Querschnitt mit Durchtrennung aller Nerven, Gefässe und Sehnen nach Prof. Hueter[1]) und der hintere Querschnitt von Prof. Liebrecht[2]) sind zu verletzend, und letzterer nicht immer genügend. Denn bei beträchtlichen Fungositäten der vorderen Gelenkfläche muss dem hinteren Querschnitte noch ein vorderer Längsschnitt auf der Tibia oder Fibula hinzugefügt werden.

Es würde zu weit führen, wollte ich alle früheren Methoden der Fussgelenkseröffnung besprechen; ich verweise dafür unter anderen auf die sehr ausführliche Arbeit von Gremaud[3]) und beschränke mich nur auf eine kurze Besprechung der neueren Methoden im Vergleich zu der zu erwähnenden osteoplastischen Arthrektomie.

Um dem Fussgelenke leicht und in seiner Totalität beikommen zu können, eignen sich entschieden am besten die Methoden des äusseren Querschnitts nach Reverdin[4]), Kocher[5]) und Girard[6]), je nach den verschiedenen Indicationen. Durch sie tritt, nach erfolgter Luxation des Fusses nach innen, das Talocalcaneal-, resp. Talocruralgelenk ganz zu Tage und alles Erkrankte kann nun leicht und vollständig entfernt werden. Obwohl diese 3 Methoden für die Fussgelenksresection die besten sind, haben sie doch speciell für die Fussgelenksarthrektomie den Nachtheil, dass sie die vom Malleol. ext. zum Talus und Calcaneus gehenden Bänder: Lig. fibulare tali anticum et posticum, Lig. fibulare calcanei und Lig. annulare ext. zur Sicherung der Lage der Peronealsehnen hinter dem Malleolus nicht schonen. Diese Bänder sind aber von grosser Bedeutung für die spätere Function und Festigkeit des Fusses im Talocruralgelenke, welche man bei der Arthrektomie besonders zu erlangen sucht.

Ich hatte nun Gelegenheit, auf der chirurgischen Abtheilung des Herrn Dr. Girard im Inselspital zu Bern eine Methode der Fussgelenksarthrektomie speciell für Kinder kennen zu lernen, welche die

---

1) Grundriss der Chirurgie. S. 336.

2) Bullet. de l'academie de méd. Belg. No. 12. p. 1278.

3) Étude sur les procédés de resection tibio-tarsienne. Dissertat. inaugur. Genève 1884.

4) Revue méd. de la Suisse Romande. 1883 und Union méd. Paris 1885.

5) Kocher, Langenbeck's Arch. Bd. XXXIV. 2 u. Bd. XXXVII. S. 807.

6) Girard, Centralbl. f. Chir. 1885.

äusseren Bänder schont, indem der Malleolus ext. oberhalb der Anheftungsstelle derselben durchtrennt wird. Ueber die Schnittführung dieser Methode hatte Herr Dr. Girard seiner Zeit in der Versammlung des „Medicinischen Bezirksvereins Bern" kurz referirt, und dieses Referat erschien später im Correspondenzblatt für schweizer Aerzte.[1])

Es schien mir nun, dass nicht nur eine genauere Beschreibung der Methode, sondern auch die Mittheilung der durch dieselbe gewonnenen Resultate und zum Theil Endresultate nicht ohne Interesse sei.

Die Methode ist folgende:

Nach erfolgter Reinigung des Fusses mit Seife und Bürste und Desinfection desselben wird der Fuss in rechtwinkeliger Stellung gehalten. Die Incision beginnt über dem Peroneus tertius, der nicht verletzt wird, und geht genau auf der Höhe der Talocruralgelenklinie über den Malleolus externus bis zur Achillessehne. Nach Durchtrennung des Unterhautbindegewebes und der subcutanen Fascie, wobei man, wenn möglich, den Hautast des Nervus peroneus superficialis und den Nervus suralis schont (die V. saphena parva wurde immer durchtrennt), trifft man auf die beiden hinter dem Malleolus verlaufenden Peronealsehnen. Die eine derselben wird mit Seide, die andere mit Catgut doppelt angeschlungen und dazwischen durchschnitten. Bei dieser Art der Umschlingung sind die zusammengehörigen Enden bei der späteren Naht leicht zu finden. Der nun folgende Messerzug eröffnet das Gelenk vor und hinter dem Malleolus und spaltet das Periost des Malleolus, der nun mit dem Periostmesser oder Meissel in der Schnittlinie von der Fibula abgetrennt wird. Das Gelenk wird, soweit möglich, aufgeklappt und die Kapsel gegen den Malleolus internus zu vorn und hinten von der Tibia abgelöst. Ist dies recht ausgiebig geschehen, so lässt sich nun bei kleinen Kindern der Fuss leicht und ohne Gewalt nach innen luxiren. Das Talocruralgelenk liegt in seiner Totalität frei und die erkrankte Kapsel

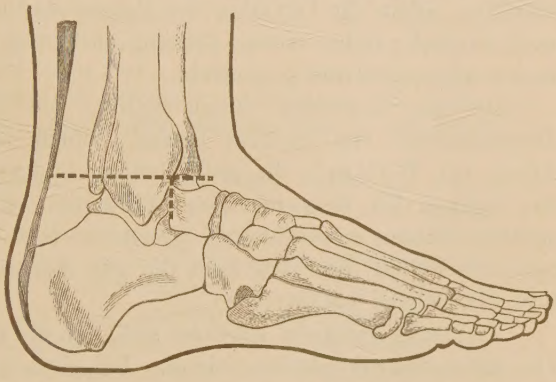

1) Jahrgang 1887. Nr. 19. S. 583.

ist mit Leichtigkeit zu entfernen; sehr leicht ist auch die Ausstülpung derselben zwischen Tibia und Fibula zugänglich.

Bei älteren oder stark entwickelten Kindern bot die Luxation des Fusses einige Schwierigkeiten, weshalb dem Querschnitt noch ein Verticalschnitt vor dem abgetrennten Malleolus externus ungefähr 1½ Cm. nach unten hinzugefügt wurde. Durch diesen Schnitt musste allerdings das Ligam. fibulare tali anticum an seinem oberen Theil verletzt werden.

Nachdem alle erkrankten Theile entfernt sind, wird die Wundfläche mit antiseptischer Lösung ausgetupft, der Fuss reponirt und die Sehnennaht mit Catgut gemacht. Dabei wurde bei grösseren Kindern die von Kocher[1]) angegebene Methode benutzt, bei kleineren Kindern einige seitliche Nähte angelegt.

Bei Fall II der Operirten wurden die Peronealsehnen nicht durchschnitten, allein die Luxation des Fusses war nur mit ziemlicher Gewalt möglich; dabei wurde der nur halbknöcherne, knorpelige Malleolus internus etwas gequetscht.

Bei den folgenden Fällen wurden die Peronealsehnen immer durchschnitten und nachher genäht, zumal ja nach der grösseren Arbeit von Wolter[2]) die gute Heilung und spätere Function dieser Art Sehnen bei dem heutigen Standpunkt der Antisepsis und bei späterer Uebung eine ziemlich gesicherte ist. Bei unseren 4 darnach operirten Fällen liess sich auch die gänzlich wiederhergestellte Function der Sehnen nachweisen.

An die Sehnennaht schliesst sich nun die des Malleolus externus, die keine Schwierigkeiten bietet. Bei dem jugendlichen Alter der Operirten ist der Malleolus meist mehr knorpelig als knöchern und daher mit einer starken krummen Nadel leicht zu durchstechen. Durch 2 genau angelegte Nähte mit etwas dickem Catgutfaden liess sich immer eine gute Vereinigung der beiden Schnittflächen des Malleolus herstellen. Nun wurde die Wunde nochmals desinficirt, quer drainirt und durch eine fortlaufende Naht die Hautwunde geschlossen. Nach Anlegung des Wundverbandes wurde das Bein auf eine bis zur Mitte des Oberschenkels reichende Volkmann'sche Resectionsschiene gelagert und durch 2 Gypsbinden fixirt. Die Weiterbehandlung geschah nach den gewöhnlichen Regeln für Resection.

Diese Methode wurde nur bei Kindern bis zum 12. Lebensjahre angewendet, da sich bei älteren Kindern Schwierigkeiten bei der

1) Langenbeck's Archiv. Bd. XXXIV. Heft 2. S. 3.
2) Centralbl. f. die med. Wissenschaft. 1888. Letztes Heft.

Luxation des Fusses einstellten. Bei Erwachsenen war die Luxation bei Versuchen an der Leiche nur mit Durchmeisselung des Malleolus internus möglich, ohne Gewalt. Es sind deshalb bei Erwachsenen die früher erwähnten Methoden des äusseren Querschnittes mit Durchtrennung der Bänder am Malleolus externus vorzuziehen.

Nach dieser osteoplastischen Methode wurden 5 Kinder operirt, das erste am 1. März 1887, das letzte am 1. Februar 1889; über den Erfolg giebt Nachstehendes Aufschluss.

I. Friedrich Rüfenacht in Steffisburg, 3 J. alt, wurde in die chirurgische Abtheilung des Herrn Dr. Girard am 29. Nov. 1886 aufgenommen. Der Knabe hatte im 1. Lebensjahre einen leichten Masernanfall durchgemacht, seither war er immer gesund. Vom August 1886 an merkten die Eltern, dass er oft absitze, ohne einen Grund zu haben, müde zu sein; über Schmerzen klagte er noch nicht, auch soll noch keine Schwellung des Fusses vorhanden gewesen sein. Erst im September glaubten die Eltern eine Schwellung um das rechte Fussgelenk zu bemerken, der Knabe schleppte den Fuss in Valgusstellung nach und klagte über Schmerzen beim Gehen. Als verschiedene Hausmittel nichts halfen, ging die Mutter Anfang November mit dem Knaben zum Arzt, der Jodtincturaufpinselungen und Salben verordnete; da der Fuss sich jedoch nicht besserte, liess er den Knaben in das Inselspital bringen.

Status vom 7. December. Pat. etwas blass, besitzt gut entwickelte Musculatur, nur rechte Wadenmuskeln etwas atrophisch; auf Lunge und Herz nichts Abnormes. In der rechten Inguinalfalte kleine bewegliche Drüsen, nicht schmerzhaft; Fuss um das Talocruralgelenk herum teigig angeschwollen und auf Druck daselbst schmerzhaft, Haut darüber nicht geröthet; Bewegungen activ und passiv theils wegen der Schmerzen gehemmt, Stoss von unten erregt Schmerzen; Fuss in leichter Equinusstellung.

Diagnose. Tuberculös-fungöse Gelenkentzündung des rechten Fusses.

Therapie. Pat. wurde zuerst längere Zeit mit Massage und Bädern behandelt, wonach auch anscheinend Besserung eintrat; Schwellung nahm ab und Beweglichkeit etwas besser, jedoch konnte Pat. nie, ohne Schmerzen zu haben, auf den Fuss gestellt werden. Gegen Ende Februar Zunahme der Schwellung, Haut etwas geröthet, grössere Schmerzen.

Operation am 1. März 1887. Nach vorausgegangener Toilette und Narkose wurde unter Esmarch'scher Blutleere der besprochene Schnitt gemacht. Nach Eröffnung des Gelenks entleerte sich ein dicker gelber Eiter, die Kapsel war mit vielen fungösen Granulationen bedeckt; beginnende Tenosynovitis der Achillessehne. Mitten auf der Talusrolle ein rundes Loch im Knorpel mit einem von dickem Eiter infiltrirten, beweglichen kleinen Sequester; Knorpel der Talusrolle bläulich und zum Theil abhebbar, Knochenmasse des Talus osteoporotisch. Nach Entfernung der Granulationen mit Messer, Scheere und Löffel wird die Talusrolle quer abgetragen und dann die Wunde, wie besprochen, geschlossen, das Bein auf eine Resectionsschiene gelagert. Nach 6 Tagen Verbandswechsel: Wundränder verklebt, geringe Schwellung um das Gelenk, Pat. noch sehr empfindlich. Nach Entfernung der Nähte und des Drains Erneuerung des Verbandes. Temperatur immer

normal, Allgemeinbefinden gut. Nach weiteren 8 Tagen wieder Verbandswechsel: Wunde vollständig verheilt, auch die Drainstellen; Bewegungen werden activ nicht versucht, passiv schmerzhaft. Leichter Wundverband und darüber Gypsverband; die Blässe des Knaben schwand allmählich. 6 Wochen nach der Operation Entfernung des Gypsverbandes: Fuss in guter Stellung; Malleolus ext. fest und normal verheilt, auf Druck kaum schmerzhaft. Bewegungen activ gering, passiv besser; Verkürzung des Gliedes 1 Cm. Anmessen eines Scarpa'schen Schuhes und um Fuss und Unterschenkel einen Wasserglasverband. Nach weiteren 2 Wochen, also 2 Monate nach der Operation, macht der Knabe in seinem Verband die ersten Geh- und Stehversuche, was mit Hülfe einer Schwester ohne Schmerzen, wenn auch zagend und hinkend gelingt. Gegen Mitte des 3. Monats konnte der Knabe schon allein mit seinem Scarpa'schen Schuh im Zimmer, an den Betten sich haltend, herumgehen; die Stellung des Fusses war eine gute; Dorsalflexion activ bis zu einem rechten Winkel, Extension ausgiebig, Rotationen noch etwas gehemmt. Der Knabe wurde erst am 26. Juni entlassen wegen Schwierigkeiten mit seiner Gemeinde. Seiner Mutter wurde ausdrücklich betont, dass der Knabe noch mehrere Monate den Schuh tragen müsse. Nach 1 Monate zeigte sich der Knabe wieder: Stellung des Fusses gut, zwischen Malleolus externus und Achillessehne eine kleine Fistel, die jedoch nicht in das Gelenk oder auf Knochen führte. Knabe wieder entlassen und Meersalzbäder verordnet.

Am 22. April 1889, also mehr als 2 Jahre nach der Operation, liess ich den Knaben wieder nach Bern kommen.

Status. Operationswunde, sowie spätere Fistel schön und fest vernarbt, letztere narbig eingezogen. Fuss in leichter Valgusstellung, obwohl Mall. externus fest und in normaler Richtung. Malleolus internus durch Exostose verdickt, ebenso die Haut darüber. Alle Bewegungen werden activ ganz normal ausgeführt. Die Mutter hatte, als nach einigen Monaten der Schuh defect und zu klein wurde, die Maschine nicht mehr anpassen lassen und der Knabe ging fortan nur mit einem gewöhnlichen Schuh herum. Jedoch springt der Knabe den ganzen Tag mit anderen Kindern herum, nach Aussage der Mutter nur zu viel, ohne je über Schmerzen oder Ermüdung zu klagen, obwohl noch eine leichte rechtsseitige Wadenmuskelatrophie vorhanden ist. Der Knabe hat ein sonnenverbranntes Aussehen und ist ganz gesund.

Dieser Fall ist zwar keine reine Arthrektomie des Fussgelenks, da etwas vom Talus abgetragen werden musste; dieser Umstand mag auch etwas die spätere Valgusstellung veranlasst haben.

II. Alice Beynon in Biel, 3 1/2 J. alt, eingetreten in das Spital am 27. Januar 1887. Ihre Anamnese ergiebt, dass sie bis zum 30. August 1886 vollständig gesund war. An diesem Tage wurde sie von einem leeren Wagen überfahren, der ihr schief über die Mitte des rechten Unterschenkels und das linke Fussgelenk ging ohne Haut- oder Knochenverletzung. Die Pat. blieb 1 Monat im Bett; der Arzt hatte die Schwellung des rechten Unterschenkels mit kalten Umschlägen, die des linken Fussgelenks mit Jodaufpinselungen behandelt. Gegen Ende des 2. Monats konnte sie wieder laufen, bis ungefähr 14 Tage vor Eintritt in das Inselspital sich Schmerzen

im linken Fussgelenk einstellten. Der wieder zu Rath gezogene Arzt konnte nichts finden und erklärte es für Schwäche. Als aber die Schmerzen immer stärker wurden und Schwellung um das Gelenk herum hinzukam, brachte der Vater das Kind in das Inselspital.

Status vom 1. Februar 1887. Kind gut genährt und kräftig; etwas ängstlich und verzagt. Mit Ausnahme des linken Fussgelenks nichts Abnormes. Dieses vorn und hauptsächlich hinten stark angeschwollen, Fuss etwas ödematös; Bewegungen activ und passiv vermindert, stärkere mit Schmerzen verbunden; Gelenkgegend auf Druck schmerzhaft, ebenso der Druck von unten, etwas Equinusstellung; Haut nicht geröthet.

Diagnose. Beginnende fungös-tuberculöse Gelenkentzündung des linken Fusses.

Therapie. Ruhe und Massage. Ebenfalls Abnahme der Schwellung und der Druckschmerzen, jedoch nur bis zu einem gewissen Grade, dann Stillstand.

Operation am 10. März 1887. Bei diesem Falle wurden, wie schon erwähnt, die beiden Peronealsehnen nicht durchschnitten; bei der nachfolgenden Luxation des Fusses, die etwas schwieriger war, wurde der Mall. internus etwas gequetscht.

Im Gelenk befand sich etwas eitrige Flüssigkeit, die Synovialis fungös entartet; Knorpel und Knochen nicht erkrankt. Nach Entfernung der Granulationen Naht des Malleolus externus und Schluss der Wunde.

Temperatur am 1. Tage Abends 37,2; 2. Tag Morgens 37,1, Abends 37,8; 3. Tag Morgens 37,8, Abends 39,2; 4. Tag Morgens 36,8, Abends 38,4; 5. Tag Morgens 37,2, Abends 37; 6. Tag Morgens 36,8, Abends 37,2 und von da an immer normal. Wie aus Vorstehendem ersichtlich, stieg die Temperatur bis zum 3. Tage nach der Operation auf die Höhe von 39,2 C., allein da die Pat. sonst wohl, nicht unruhig, über keine Schmerzen klagte, guten Appetit und keine belegte Zunge hatte, so nahm man ein aseptisches Resorptionsfieber an, was sich auch nach 2 Tagen schon bestätigte. Am 8. Tage nach der Operation 1. Verbandswechsel: Wundränder verklebt, nicht gereizt; etwas Schwellung um das Gelenk herum. Entfernung der Nähte und des Drains und Wundverband. Nach weiteren 14 Tagen Entfernung dieses Verbandes; Wunde total verheilt, Gelenk abgeschwollen, auf Druck wenig schmerzhaft, nur Druck auf Mall. externus und Pronations- und Supinationsbewegungen erregen stärkere Schmerzen. Stellung des Fusses sehr schön; Gypsverband. Nach 10 Tagen Entfernung dieses Verbandes, weil von Urin durchdrängt; Anmessen eines Scarpa'schen Schuhes und Wasserglasverband. Nach 10 Tagen konnte Pat. mit dem Verband stehen, von einer Schwester unterstützt, aber das Gehen hatte sie vollständig verlernt. Am 28. April Entfernung des Wasserglasverbandes und Anlegen des Scarpa'schen Schuhes; Nachts Fuss in einer Kapsel.

Am 1. Mai 1887 wurde Pat. entlassen. Alle Bewegungen activ noch gehemmt, passiv ziemlich ausgiebig; Fuss in sehr schöner Stellung. Nach 1 Monat zeigte sich Pat. wieder und konnte nun, an der Hand geführt, laufen; Bewegungen des Fusses im Talocruralgelenk activ schon ziemlich ausgiebig.

Status vom 22. April 1889. Aussehen des Fusses wie ein normaler, Operationslinie kaum sichtbar, Malleolus ext. in normaler Richtung. Alle

Bewegungen sind activ ganz normal, nur die linke Wadenmusculatur ist etwas weniger voll als die rechte. Das Mädchen springt in die Höhe, Treppen hinauf und hinunter, Seil, ohne dass ein Unterschied zu bemerken ist und ohne im linken Bein mehr zu ermüden, als im rechten. Also ein Erfolg, wie man ihn nur wünschen kann.

III. M. Emma Stauffer, 11 J. alt, in Gunten, aufgenommen in das Inselspital am 18. Juli 1887. Pat. war mit Ausnahme einer Röthelerkrankung immer gesund, wenn auch immer etwas blass. Am Charfreitag 1885 wollte sie mit anderen Mädchen über ein Bächlein springen, verfehlte aber den Uferrand und fiel um. Sie hatte sich eine starke Distorsion des linken Fusses zugezogen, konnte aber noch nach Hause gehen. Als nach einigen Tagen der Ruhe im Bett das Mädchen immer mehr klagte, brachte es der Vater zum Arzt, der Jodaufpinselungen verordnete. Da nach mehreren Wiederholungen während einigen Monaten keine Besserung eintrat, wurden Blutegel angesetzt und das Fussgelenk mit Haselnussöl eingerieben. Da auch ein mehrere Wochen angelegter Gypsverband und nachherige Massage nicht helfen wollten, ging der Vater zu einem anderen Arzt, der das Mädchen in das Inselspital bringen liess.

Status vom 21. Juli 1887. Pat. sieht sehr anämisch aus und ist ziemlich schwach und aufgeregt. Lungen normal. Linke Wadenmusculatur stark atrophisch, Fuss in Spitzfussstellung. Bewegungen gleich Null; Fuss in der Talocruralgelenklinie pastös angeschwollen, Druck daselbst sehr schmerzhaft, Haut leicht geröthet.

Diagnose. Tuberculös-fungöse Gelenkentzündung des linken Fusses.

Therapie. Es wurde zuerst während 2 Wochen das Bein durch einen Gypsverband ruhig gestellt. Nachdem die Schwellung etwas abgenommen hatte, wurden in das Talocruralgelenk tägliche Injectionen von 1 Grm. einer alkoholischen 5 proc. Jodoform-Menthollösung gemacht. Mit diesen Injectionen hatten wir bei einigen Congestionsabscessen in der Leistengegend kurz vorher auf der Abtheilung sehr hübsche Erfolge erzielt. In diesem Falle jedoch trat keine Besserung ein, daher

Operation am 26. August 1887. Nach Eröffnung des Gelenks entleerte sich dicker gelber Eiter. Da bei diesem schon älteren Mädchen die Luxation des Fusses etwas schwierig war, so wurde zur Erleichterung und Entspannung der Haut dem Querschnitt noch ein unterer Verticalschnitt hinzugefügt, wodurch dann die Luxation leichter wurde, wenn auch nicht ganz so leicht, als bei den jüngeren Patienten.

Nach Entfernung der vielen fungösen Granulationen, mit denen die Synovialis durchsetzt war, Schluss der Wunde auf die gewöhnliche Weise. Der Verlauf der Wundheilung war eine vollständige prima intentio. In der 6. Woche nach der Operation erhielt Pat. einen Scarpa'schen Schuh angemessen und einen Wasserglasverband, mit dem sie nach weiteren 14 Tagen zu gehen anfing, wenn auch stark hinkend.

Am 13. November 1887 wurde das Mädchen entlassen, mit der Weisung, noch längere Zeit den Schuh zu tragen. Die Wunde war schön vernarbt, die Talocruralgelenkgegend noch leicht geschwollen. Dorsalflexion war über den rechten Winkel möglich, Extension auch ausgiebig; Rotationen noch ziemlich behindert. Gang schleppend, was sich aus der noch immer stark

atrophischen Wadenmusculatur des linken Beins leicht erklären lässt. Nach 1 Monat zeigte sich das Mädchen wieder: Schwellung war verschwunden, Bewegungen nicht viel gebessert, Musculatur der Wade noch immer stark atrophisch, deshalb auch der Gang noch immer schleppend.

Status vom 22. April 1889. Der operirte Fuss ist äusserlich und was Stellung anbetrifft ganz normal. Die nähere Untersuchung ergiebt Dorsalflexion etwas über den rechten Winkel, Extension normal; Rotationen etwas behindert. Das Mädchen läuft und springt herum wie andere Kinder, ohne Schmerzen zu empfinden. Jedoch ermüdet es bei grösseren und längeren Anstrengungen am linken Bein schneller als am rechten, da noch immer etwas Atrophie der linken Wadenmusculatur besteht; dagegen klagt es auch dann nie über Schmerzen im Gelenk.

IV. Charles Misérez in St. Immer, 2 J. alt, eingetreten in das Inselspital am 17. October 1887. Bis zum Anfang August desselben Jahres soll Pat. immer gesund gewesen sein. Im August fiel er vom Fenster herunter in die Stube; wie, war nicht zu eruiren, aber ohne weitere Folgen; denn der Knabe ging nachher wieder herum ohne Schmerzen. Ungefähr 6 Wochen später fiel der Knabe ein zweites Mal beim Gehen, und zwar auf die rechte Hand, in der er ein Stück Holz trug. Die Hand schwoll auf und nach einigen Tagen bildete sich ein Abscess, den der Arzt incidirte; auf Knochen soll er bei der Untersuchung nicht gekommen sein. Kurze Zeit nachher soll auch der linke Fuss angefangen haben anzuschwellen, und da auch die Wunde auf der Dorsalfläche der rechten Hand, dem 3. Metacarpus entsprechend, sich nicht schloss, kam die Mutter mit dem Knaben in das Spital.

Status vom 20. October 1887. Der Knabe hat ein ausgesprochen scrophulöses Aussehen, geschwollene Lymphdrüsen am Hals, einen leichten Lungenkatarrh. Schlecht granulirende, weiss belegte Wunde auf dem Dorsum der rechten Hand, dem 3. Metacarpus entsprechend, Knochen rauh. Fuss stark geschwollen um das Talocruralgelenk herum, auf Druck sehr schmerzhaft, Bewegungen gleich Null, Spitzfussstellung.

Diagnose. Osteomyelitis chronica metacarpi III manus dextrae et Podarthritis fungosa sinistra; Lymphomata colli.

Operation am 1. November 1887. Nach Eröffnung des Gelenks entleert sich viel dicker gelber Eiter; Synovialis stark fungös entartet, der Knorpel etwas verfärbt, nicht ganz unverdächtig, jedoch nirgends abhebbar. Talus mit dem Bohrer angebohrt, zeigt sich hart. Nach Entfernung alles Erkrankten wird die Wundfläche mit dem Thermokauter leicht gebrannt und dann wie gewöhnlich geschlossen. Beim 1. Verbandswechsel nach 7 Tagen zeigte sich die Haut um das Gelenk herum, überhaupt da, wo die Verbandsgaze aufgelegen, leicht geätzt, die Schnittwunde geschlossen; Entfernung der Nähte und des Drains. Der weitere Wundverlauf ergab eine prima intentio; der Knabe wollte jedoch selbst nach 2 Monaten activ noch keine Bewegungen machen, obwohl passiv leichte Bewegungen schmerzlos waren. Am 10. Januar 1888 Anmessen des Scarpa'schen Schuhes und Wasserglasverband. Am 20. Januar Operation der Spina ventosa. Die Wunde granulirt gut und am 14. Februar konnte der Knabe entlassen werden.

Status. Kleine Schwellung um das linke Talocruralgelenk herum, Bewegungen activ und passiv nicht sehr ausgiebig, weil bei etwas ausgiebigen Bewegungen Schmerzen eintraten. Jedoch konnte der Knabe etwas gehen, wenn auch hinkend. Stellung des Fusses sehr schön. Wunde an der Hand fast geschlossen.

Status vom 22. April 1889. Aussehen des Kranken etwas besser; jedoch Recidiv an Hand und Fuss, dazu noch frisch hinzugetreten eine fungöse Entzündung des linken Ellenbogengelenks. Der linke Fuss um das Talocrural- und Talocalcanealgelenk herum stark geröthet, unterhalb der beiden Malleolen mehr nach hinten eine prominente fluctuirende Geschwulst, Haut darüber heiss. Alle Bewegungen wegen grosser Schmerzen gleich Null. Am Dorsum der rechten Hand, neben der Narbe der früheren Wunde, eine haselnussgrosse, leicht verschiebliche subcutane Geschwulst, Haut darüber bläulich. Linkes Ellenbogengelenk stark geschwollen, in flectirter Stellung, Bewegungen schmerzhaft und auch in der Narkose behindert.

Der Knabe soll bis vor 3 Wochen, also über 1 Jahr nach seiner Entlassung aus dem Spital, ganz gesund gewesen sein, auch lief er herum, wenn auch hinkend.

Bei der Untersuchung in der Narkose am 27. April kam man mit der Sonde durch eine Fistelöffnung (der Abscess hatte sich inzwischen spontan entleert) direct auf den stark erkrankten Talus und Calcaneus; daher wurde die Resection des Fussgelenks nach Dr. Girard gemacht.

V. Ernst Gfeller in Bern, 6 J. alt, eingetreten ins Inselspital am 28. Januar 1889. Der Knabe war bis zum 4. Jahre gesund, wo er einen heftigen Brustkatarrh durchgemacht haben soll. Seither soll er des Nachts immer stark geschwitzt haben. Die Eltern brachten den Knaben nach überstandener Krankheit auf das Land zur Erholung. Im November 1888 wollten seine Grosseltern zuerst eine Schwellung des rechten Fussgelenks bemerkt haben. Jedoch lief der Knabe noch immer herum und klagte nicht über Schmerzen, obwohl die Schwellung zunahm. Man hielt dieselbe für eine Erfrierung und machte nichts dagegen, bis der Knabe Mitte Januar 1889 wieder zu seinen Eltern kam, die den Knaben einem Arzt zeigten, welcher seine Ueberbringung in das Spital veranlasste.

Status vom 30. Januar 1889. Knabe sehr anämisch, Appetit schwach, häufige Diarrhöen, kein Husten. Der rechte Fuss um das Talocruralgelenk herum etwas geschwollen, vor Malleolus internus ein subcutaner Abscess. Bewegungen noch ziemlich ausgiebig, Druck in der Gelenklinie schmerzhaft, hauptsächlich am Malleolus internus. Der Knabe lief noch hinkend und mit grossen Schmerzen.

Diagnose. Tuberculös-fungöse Synovitis des rechten Talocruralgelenks, wahrscheinlich von einem primären Herd an der Innenseite des Talus ausgehend.

Operation am 1. Februar. Die Kapsel ist fungös erkrankt, der Knorpel an der inneren Seite der Talusrolle lässt sich abheben. Der subcutane Abscess am Malleolus internus wird durch einen eigenen Einstich in die Haut entleert und führt zu einem Knochenherd am Talusrollenrand unterhalb des Kapselansatzes, der mit dem scharfen Löffel entfernt und mit dem Thermokauter ausgebrannt wird. Nach Entfernung alles Erkrankten

Schluss der Wunde wie gewöhnlich. Am 9. Februar 1. Verbandswechsel: Wunde geheilt bis auf den Einstich an der inneren Seite des Gelenks, Entfernung der Nähte und des Drains. Schwellung um das Gelenk herum gering. Weiterer Wundverlauf prima intentio. Am 26. Februar 1. Gypsverband: Dorsalflexion und Plantarextension activ schon gut und mit auffällig wenig Schmerzhaftigkeit, Rotationen nicht versucht. Am 23. März Wasserglasverband, in welchem der Knabe am 26. März die ersten Gehversuche, von einer Schwester unterstützt, macht. Dies gelang ihm nur hinkend, obwohl der Knabe nun alle Bewegungen ohne Schmerzen ausgiebig machte und auf dem operirten Bein allein stehen konnte, sowie, in Beugestellung im Kniegelenk, den operirten Fuss auf Verlangen mehr belastete, als den gesunden. Die Stellung des Fusses ist sehr gut, der Malleolus externus fest verwachsen und selbst auf starken Druck kaum schmerzhaft. Seit dem 10. April läuft der Knabe allein im Zimmer herum und kann nun jeden Tag ganz geheilt und mit fast normaler Function im Talocruralgelenk entlassen werden.

Vergleichen wir nun alle 5 Fälle mit einander, so sehen wir, dass Fall II, III und V nichts zu wünschen übrig lassen, was gute Stellung des Fusses und Functionsfähigkeit im Talocruralgelenk anbelangt. Der Fall I ist, was gute Heilung und Function anbelangt, ebenfalls sehr gut; die nach seiner Entlassung entstandene leichte Valgusstellung trübt wenig das Endresultat. Auch sie hätte vermieden werden können bei gehöriger Befolgung der Verordnungen. Nur der Fall IV zeigt ein Recidiv, jedoch ist dies bei einem so stark scrophulösen Kind nicht so sehr überraschend. Der Kranke konnte aber über 1 Jahr lang nach der Operation laufen, und zwar ohne Schmerzen, wenn auch hinkend.

Gestützt auf diese Resultate, die zum Theil Fälle betreffen, welche vor mehr als 2 Jahren operirt worden sind, glaube ich diese Methode der osteoplastischen Arthrektomie bei Kindern bis zu 12 Jahren sehr empfehlen zu dürfen. Die an Stelle der Bänderdurchschneidung getretene Durchmeisselung des meist knorpeligen Malleolus ext. ist, wie an 5 Fällen zu constatiren war, nach 6 Wochen immer fest verwachsen. Vor dieser Zeit wird aber kaum ein Kind mit Fussgelenksarthrektomie Gehversuche machen. Bei der 2. Operation von Fall IV liess sich auch direct constatiren, dass der Malleolus fest und in normaler Stellung verwachsen war, und dass die beiden Peronealsehnen schön verheilt und frei und ungehindert functionirten.

Im Anschluss daran möchte ich mir noch erlauben, eine kurze Mittheilung über das bei diesen Operationen verwendete Antisepticum zu machen.

Seit dem Februar 1887 wird auf der Abtheilung des Herrn Dr. Girard ausschliesslich eine Lösung von Quecksilberbijodid gebraucht,

und zwar in 2 verschiedenen Stärken, nämlich 1 : 2000 und 1 : 4000 Wasser. Da sich das Quecksilberbijodid in Wasser nur sehr schwer löst, etwa im Verhältniss von 1 : 50000, als Doppelsalz mit Jodkalium oder Jodnatrium dagegen leicht löslich ist, so wurde, um eine wässrige 1 proc. Mutterlösung zu bekommen, eine Mischung von Quecksilberbijodid mit Jodnatrium im Verhältniss von 1 : 2, wobei Jodnatrium im Ueberschuss ist, zuerst in wenig Wasser aufgelöst und nachher diese Lösung auf das Gewünschte verdünnt. Diese Doppelsalzlösung ist sehr beständig. Auch in Form der comprimirten Tabletten, ähnlich wie die Angerer'schen Sublimatpastillen, lässt sich das Gemisch von Hydrargyrum bijodatum und Natrium jodatum leicht herstellen und kann so bequem mit sich geführt werden. Die Lösung 1 : 2000 wurde zum Desinficiren der Hände, des Operationsfeldes und inficirter Wunden gebraucht, die Lösung 1 : 4000 während der Operation und zum Verband. Nur zum Desinficiren der Instrumente vor der Operation und der Schwämme wurde eine 5 proc. Carbollösung gebraucht. Die Jodoformgaze und die einfache Gaze sind mit der 1 : 4000-Lösung imprägnirt und werden nur in feuchtem Zustand verwendet. Auch die Seide wird in der schwächeren Lösung aufbewahrt; das Catgut in einer Mischung von gleichen Theilen absoluten Alkohols und Lösung 1 : 2000. Das Catgut wird vorher zu seiner Entfettung gehörig mit Kaliseife abgebürstet, dann, auf einen Glascylinder dünn aufgewickelt, im Sterilisationsofen $^1/_4$ Stunde lang einer Hitze von 150° C. ausgesetzt. Aus dem Ofen kommt es direct in die gemischte Lösung. Seit 2 Jahren wurden mit dieser Quecksilberbijodidlösung 1 : 2000 und 1 : 4000 bei Befolgung aller Regeln der Antiseptik die besten Resultate erzielt bei durchschnittlich mehr als 200 Operationen jährlich an allen Körpertheilen. Wohl ein Hauptvortheil dieser Lösung ist der, dass man, bei Sicherheit der Desinfection, zum Mindesten eine viel geringere Gefahr der Intoxication zu fürchten hat, als bei Sublimat. Bei jetzt mehr als 500 operirten Fällen der verschiedensten Art, bei Kindern, Erwachsenen und Greisen, wurde niemals auch nur eine leise Erscheinung von Intoxication bemerkt. Eine fernere Annehmlichkeit der Lösung ist, nebenbei bemerkt, auch diese, dass selbst die stärkere Lösung 1 : 2000 die Fingernägel des Operateurs gar nicht, die Hände sehr wenig angreift.

Am Schluss meiner Arbeit angelangt, erfülle ich noch die angenehme Pflicht, dem hochverehrten Herrn Dr. Girard, dessen Assistent zu sein ich die Ehre hatte, für die liebenswürdige Ueberlassung des Materials meinen aufrichtigen Dank zu sagen.